



Renalcellecarcinomer – Billeddiagnostik

Version 1.0

GODKENDT

Faglig godkendelse

9. maj 2019

Administrativ godkendelse

11. oktober 2019 (Sekretariatet for
Kliniske Retningslinjer på Kræftområdet)

REVISION

Planlagt: 1. marts 2020

INDEKSERING

DaRenCa, Renalcellecarcinomer,
billeddiagnostik

Indholdsfortegnelse

Om denne kliniske retningslinje.....	2
1. Anbefalinger (Quick guide).....	3
Udredning af hæmaturi – CT-urografi.....	3
Stadieinddeling og opfølgning af påvist nyrecancer	3
Knogle- og hjernemetastaser.....	3
Nyrecyster	4
2. Introduktion	5
3. Grundlag	8
Udredning af hæmaturi – CT urografi	8
Stadieinddeling og opfølgning af påvist nyrecancer	10
Knogle- og hjernemetastaser.....	12
Nyrecyster	14
4. Referencer	17
5. Metode	21
6. Monitoreringsplan.....	22
7. Bilag	23

Om denne kliniske retningslinje

Denne kliniske retningslinje er udarbejdet i et samarbejde mellem Danske Multidisciplinære Cancer Grupper (DMCG.dk) og Regionernes Kliniske Kvalitetsudviklingsprogram (RKKP). Indsatsen med retningslinjer er forstærket i forbindelse med Kræftplan IV og har til formål at understøtte en evidensbaseret kræftindsats af høj og ensartet kvalitet i Danmark. Det faglige indhold er udformet og godkendt af den for sygdommen relevante DMCG. Sekretariatet for Kliniske Retningslinjer på Kræftområdet har foretaget en administrativ godkendelse af indholdet. Yderligere information om kliniske retningslinjer på kræftområdet kan findes på:

www.dmcg.dk/kliniske-retningslinjer

Retningslinjen er målrettet klinisk arbejdende sundhedsprofessionelle i det danske sundhedsvæsen og indeholder systematisk udarbejdede udsagn, der kan bruges som beslutningsstøtte af fagpersoner og patienter, når de skal træffe beslutning om passende og korrekt sundhedsfaglig ydelse i specifikke kliniske situationer.

De kliniske retningslinjer på kræftområdet har karakter af faglig rådgivning. Retningslinjerne er ikke juridisk bindende, og det vil altid være det faglige skøn i den konkrete kliniske situation, der er afgørende for beslutningen om passende og korrekt sundhedsfaglig ydelse. Der er ingen garanti for et succesfuldt behandlingsresultat, selvom sundhedspersoner følger anbefalingerne. I visse tilfælde kan en behandlingsmetode med lavere evidensstyrke være at foretrække, fordi den passer bedre til patientens situation.

Retningslinjen indeholder, udover de centrale anbefalinger (kapitel 1), en beskrivelse af grundlaget for anbefalingerne – herunder den tilgrundliggende evidens (kapitel 3+4). Anbefalinger mærket A er stærkest, anbefalinger mærket D er svagest. Yderligere information om styrke- og evidensvurderingen, der er udarbejdet efter "Oxford Centre for Evidence-Based Medicine Levels of Evidence and Grades of Recommendations", findes her: http://www.dmcg.dk/siteassets/kliniske-retningslinjer--skabeloner-og-vejledninger/oxford-levels-of-evidence-2009_dansk.pdf

Generelle oplysninger om bl.a. patientpopulationen (kapitel 2) og retningslinjens tilblivelse (kapitel 5) er også beskrevet i retningslinjen. Se indholdsfortegnelsen for sidehenvielse til de ønskede kapitler.

For information om Sundhedsstyrelsens kræftpakker – beskrivelse af hele standardpatientforløbet med angivelse af krav til tidspunkter og indhold – se for det relevante sygdomsområde:

<https://www.sst.dk/da/sygdom-og-behandling/kræft/pakkeforloeb/beskrivelser>

Denne retningslinje er udarbejdet med økonomisk støtte fra Sundhedsstyrelsen (Kræftplan IV) og RKKP.

1. Anbefalinger (Quick guide)

Udredning af hæmaturi – CT-urografi

1. Ved mistanke om nyrekræft og/eller hæmaturi bør patienten udredes med CT-urografi (B)
2. MR anbefales til patienter der ikke kan gennemføre CT-urografi på grund af nedsat nyrefunktion (B)
3. Ved mistanke om nyrekræft, palpabel eller påvist ved anden undersøgelse, bør patienten stadieinddeles (B)

Stadieinddeling og opfølgning af påvist nyrecancer

4. CT-scanning af thorax og abdomen med arteriefase over nyrer og lever, samt venefase over thorax og abdomen bør anvendes som supplerende undersøgelse ved påvist nyrecancer (B)
5. Følgende forhold skal inkluderes i beskrivelsen:
 - a) Tumorens anatomi (side, størrelse, involvering af nyrebækken),
 - b) Eventuel involvering af nyrevener så som tumortrombe (rækkevidde af denne; højde til leverener og til atriet osv.) og
 - c) Metastaser (binyrer, modsatte nyre, lymfeknuder og fjerne metastaser) (D)

Knogle- og hjernemetastaser

6. Patienter skal kun udredes for knoglemetastaser ved mistanke grundet kliniske symptomer og/eller serologiske indikationer (B)
7. Patienter skal kun udredes for hjernemetastaser ved mistanke grundet kliniske symptomer (B)
8. Ved mistanke om knoglemetastaser skal PET/CT anvendes som diagnostisk metode (B)

Nyrecyster

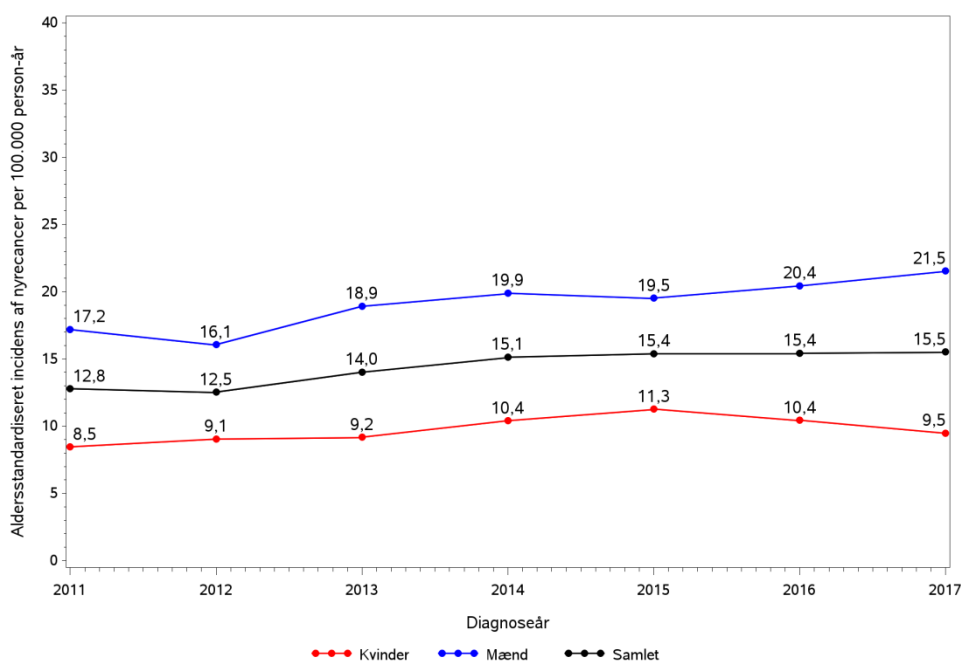
9. Nyrecyster skal klassificeres med CT-scanning efter Bosniak klassifikation i fem kategorier I, II, IIF, III og IV (B)
10. Patienter i kategori I og II bør ikke tilbydes yderligere udredning (B)
11. Patienter i kategori IIF skal følges med CT-scanning af nyren 3-6 mdr. det første år, og derefter 1 gang om året i 5 år (B)
12. Patienter i kategori III skal biopteres inden eventuel behandling på grund af en høj frekvens af benigne cyster (B)
13. Patienter i kategori IV skal behandles kirurgisk (B)

2. Introduktion

Epidemiologi

I Danmark konstateres i dag der knapt 1000 nye tilfælde af renalcellecancer (RCC) om året, hvilket udgør 2-3 % af alle kræfttilfælde (1, 2). Der ses overvægt af mænd i forhold til kvinder (ratio 2:1), der får stillet diagnosen. Antallet af tilfælde er stigende, og den nyeste opgørelse fra DaRenCaData viser en stigning i incidensen fra 12,8 pr. 100.000 indbyggere i 2010-11 til 16,8 pr. 100.000 indbyggere i 2017-18 (1). Den nedenstående graf er baseret på tal fra DaRenCaData (1) og viser den aldersstandardiserede incidensrate i Danmark per år fra 2011 til 2017 (aldersstandardiseret til den danske befolkning i 2010). I perioden 2011 til 2017 ses en stigning fra 17,2 til 21,5 blandt mænd, mens ændringen for kvinder er fra 8,5 til 9,5. Størstedelen af patienterne er mellem 60 og 70 år, og 46,5% opdages tilfældigt, ofte på grund af billeddiagnostik i forbindelse med anden udredning (1). Overlevelsen er betydeligt forbedret hen over de sidste 15 år nu med en observeret 1 års overlevelse på 87% og en observeret 5 års overlevelse på 61% (samlet for begge køn) (1).

Aldersstandardiseret incidensrate af nyrecancer, 2011-2017.
Standardiseringsår: 2011.



Ætiologi

Ætiologien til RCC er ikke endeligt afklaret, men rygning og fedme bliver regnet for at være etablerede risikofaktorer (3-9). Det skønnes at rygning kan forklare 20% til 30% af RCC hos mænd og mellem 10% og 20% blandt kvinder (6). Ligeledes skønnes overvægt at kunne forklare 40% af RCC tilfældene i USA og 30% af tilfældene i Europa (10). Derudover tyder det på at hypertension, visse arbejdsmiljømæssige forhold og fysisk aktivitet også at være forbundet med RCC (8, 11). Det vides ikke, hvor mange tilfælde af RCC der skyldes disse tre faktorer. Yderligere ses der en øget risiko hos patienter i dialyse på grund af kronisk nyreinsufficiens (12, 13). Mindst 5% af RCC tilfældene er arvelige, og har man en førstegrads slægtning med RCC, er risikoen for selv at få RCC 2-3 gange forøget (4, 14, 15). Derudover er flere genetiske sygdomme og syndromer associeret med RCC (der henvises til retningslinjen om arvelige former for nyrecancer). En nylig oversigtsartikel beskriver de morfologiske karakteristika ved arvelige typer af RCC (16).

Diagnostik af nyrekræft

Generelt er udviklingen ved diagnostik af nyrekræft, at flere og flere patienter (over 60% i enkelte opgørelser), diagnosticeres med RCC tilfældigt i forbindelse med en billeddiagnostisk undersøgelse udført på en anden indikation (17, 18). Dette skyldes blandt andet at RCC i de tidlige stadier oftest er asymptomatisk. Der er dog patienter, der udvikler symptomer, hvoraf hæmaturi er den hyppigste. Derfor er billeddiagnostisk udredning af urinvejene ved hæmaturi vigtig, selvom 80% af patienterne ikke har tegn på sygdom, der kan identificeres ved undersøgelsen (19). For oversigt over symptomer i den klassiske triade, henvises der til den kirurgiske retningslinje.

De klassiske billeddiagnostiske modaliteter der kan anvendes til udredning af RCC er computer tomografi (CT), magnetisk resonans (MR) og ultralydsscanning. Alle tre modaliteter bruges med kontraststof. Afhængigt af den enkelte patient, samt hvad der udredes for, kan alle modaliteter anvendes. Dog er CT den hyppigst anvendte modalitet, da en CT-scanning er forholdsvis nem og hurtig at udføre samtidig med at den har en høj sensitivitet og specificitet.

Billeddiagnostisk ses RCC oftest som en solid masse eller som en kompleks cyste. Nyrecyster er generelt et radiologisk og kirurgisk problem, da der er et væsentligt overlap mellem udseendet af benigne cyster og cystiske carcinomer, der kræver kirurgisk behandling (20). Simple cyster og cyster, der kræver kirurgi, kan karakteriseres med enten CT, MR eller ultralyd, mens restgruppen, hvor der er tvivl om der er tale om benigne eller maligne forandringer, oftest følges med CT.

Nuklearmedicinske undersøgelser anvendes generelt til bestemmelse af nyrefunktionen, afløbsforhold og funktionsfordelingen mellem nyrerne. Renografi anvendes til bestemmelse af afløbsforhold og funktionsfordeling. Den globale nyrefunktion bestemmes med technetium 99m-mærket diethylenetriamine pentaacetate (⁹⁹Tc-DTPA) clearance (GFR). Begge undersøgelser kan anvendes til RCC patienter, som del af deres udredning og/eller opfølgning efter behandling. DaRenCa finder det dog ikke relevant at gennemgå evidensen for anvendelse af disse undersøgelser i denne retningslinje.

Formål

Det overordnede formål med retningslinjen er at understøtte en evidensbaseret kræftindsats af høj og ensartet kvalitet på tværs af Danmark.

Billeddiagnostiske undersøgelser er generelt en fundamental del af udredning af sygdom, da det giver et hurtigt overblik over de involverede organer med en ikke-invasiv metode. Modaliteter, teknikker, kontraststoffer og sporstoffer udvikles og forfines løbende, hvilket er med til at forbedre de billeddiagnostiske metoder og dermed øge anvendelsesmulighederne. Formålet med denne retningslinje er at give et overblik over brugen af billeddiagnostiske metoder til udredning af RCC, der anvendes i Danmark på nuværende tidspunkt.

Patientgruppe

Denne retningslinje omhandler billeddiagnostisk udredning af patienter ved mistanke om RCC. Dette inkluderer patienter der oplever symptomer på RCC som for eksempel den klassiske triade med hæmaturi, flankesmerter og palpabel udfyldning eller ved fund af mistænkelige forandringer i nyreregionen ved anden billeddiagnostisk undersøgelse. Anbefalinger vedrørende patienter, der på grund af genetik er særligt eksponerede for at udvikle RCC og derfor følges regelmæssigt, henvises til retningslinjen om arvelig RCC.

Målgruppe for brug af retningslinjen

Denne retningslinje skal primært understøtte det kliniske arbejde og udviklingen af den kliniske kvalitet, hvorfor den primære målgruppe er klinisk arbejdende sundhedsprofessionelle i det danske sundhedsvæsen. Denne retningslinje henvender sig hovedsageligt til urologer, der står for udredning af patienterne, samt de radiologer og nuklearmedicinere der udfører og beskriver de billeddiagnostiske undersøgelser.

3. Grundlag

Udredning af hæmaturi – CT urografi

- 1. Ved mistanke om nyrekræft og/eller hæmaturi bør patienten udredes med CT-urografi (B)**
- 2. MR anbefales til patienter der ikke kan gennemføre CT-urografi på grund af nedsat nyrefunktion (B)**
- 3. Ved mistanke om nyrekræft, palpabel eller påvist ved anden undersøgelse, bør patienten stadieinddeles (B)**

Litteratur og evidensgennemgang

Anbefalingerne er i overensstemmelse med European Society of Urogenital Radiology (ESUR), European Association of Urology (EAU) samt National Comprehensive Cancer Network (NCCN), hvorfor der henvises her til for grundig litteraturgennemgang (21-23).

Nyrecancer er generelt asymptomatisk i de tidlige stadier, hvorfor det oftest opdages ved en tilfældighed (se introduktion). Dog er hæmaturi et hyppigt og anerkendt symptom på malign tilstand i urinvejene, hvilket blandt andet er beskrevet i et review fra 1990 (24)[2b]. Hæmaturi skyldes kun i få tilfælde RCC (19)[2b], hvilket blandt andet er vist i et retrospektivt kohorte studie fra 2015. I studiet blev 771 journaler fra patienter henvist til CT-urografi gennemgået. Heraf havde 71% synlig hæmaturi som eneste symptom, hvoraf de resterende 29% havde flere symptomer i form af for eksempel smerter eller feber. I gruppen med hæmaturi som eneste symptom, kunne man med CT-urografi finde en solid tumormasse eller kompleks cyste hos 5% af patienter versus 9% af patienterne i gruppen med flere symptomer. Patienter blev fulgt i 3 år og den initiale CT-urografi havde i denne periode ikke overset sygdom, hvilket understreger effektiviteten af CT-urografi. Dette er ligeledes blevet vist i et retrospektivt kohorte studie, hvor 148 patienter, der havde fået foretaget gentagne urografier inden for en periode for 3 år på grund af hæmaturi, blev inkluderet (25)[2b]. Ved den initiale CT-urografi var der hos 103 patienter (70%) ingen suspekter fund. I løbet af perioden på 3 år, ændredes det ikke.

ESUR gennemførte i 2006 en grundig systematisk gennemgang af litteraturen vedrørende brug af CT-urografi samt andre billeddiagnostiske metoder til udredning af hæmaturi (23)[2a]. På baggrund af resultaterne lykkedes det ikke arbejdsgruppen at opnå enighed om en formulering til en evidensbaseret retningslinje, men derimod en ekspert konsensus retningslinje vedrørende indikationer og CT-urografi undersøgelser. Dog var ekspertudtalelsen hovedsageligt om brug af CT-urografi til patienter med mikroskopisk hæmaturi, da der efter deres gennemgang lå evidens for at bruge CT-urografi ved makroskopisk hæmaturi og mistanke om malignitet. Det blev vurderet at CT-urografi er den modalitet der med høj sensitivitet kan detektere og differentiere mellem mindre tumorer i blære, urothel celle carcinomer, renal celle carcinomer samt sten. CT-urografi giver derfor mulighed for tidlig diagnostik og dermed bedre prognose.

I et mindre studie fra 2016 har man retrospektivt sammenlignet CT- og MR-urografi hos 20 patienter (26)[2b]. Her fandt man ingen signifikante forskelle mellem de to modaliteter. Man så dog en tendens til bedre visualisering intrarenalt med CT-urografi og bedre visualisering af ureter med MR-urografi.

I et kohorte studie blev i alt 163 patienter med hæmaturi undersøgt med både CT-urografi og MR-urografi, med eller uden diffusionsvægtet MR, med henblik på at finde den bedste modalitet til diagnostik af cancer i de øvre urinveje (27)[2b]. To radiologer gennemgik scanningerne og fandt en sensitivitet for MR-urografi på hhv 75/76% og en specificitet 83/81% for de to observatører. Kombinerede man MR-urografi med diffusionsvægtet MR, var sensitiviteten 84/84% og specificiteten 87/85%. Med CT-urografi fandt de en sensitivitet på 95/94% og specificitet på 92/91%. Deres beregninger viste at CT-urografi på alle punkter var signifikant bedre end MR-urografi. Dog er MR brugbart som modalitet.

I et nyere studie har man undersøgt 70 patienter med flankesmerter og/eller hæmaturi, og med mistanke om obstruktiv uropati, gennemgik en CT- og en MR-urografi (28)[2b]. Studiet viste at MR var pålidelig til diagnostik og visualisering af anatomiske strukturer i nyrerne inklusiv kar. Hos de 54,3% af patienterne, hvor en nyresten kunne påvises, blev alle sten påvist med CT-urografi, mens kun 78,9% af dem kunne påvises med MR. Det kunne derfor tyde på, at CT-urografi er at foretrække som førstevalg ved udredning af hæmaturi, hvor mindre nyresten ikke kan udelukkes.

Patientværdier og – præferencer

Det er ikke undersøgt i danske patientgrupper om de foretrækker CT- eller MR-urografi. MR-urografi tilbydes på nuværende tidspunkt til patienter hvor CT-urografi ikke er en mulighed eller patienter der ofte skal have foretaget urografi og er bekymrede for den stråleeksponering CT medfører. MR-urografi er generelt en mere langsommelig sammenlignet med CT.

Rationale

Med afsæt i den evidens der på nuværende tidspunkt foreligger, er CT-urografi en tilgængelig, effektiv og præcis metode til udredning af hæmaturi, der kan skyldes RCC. Dog kan CT-urografi og MR-urografi anses for ækvivalente til T-stadieinddeling af nyretumorer. Ved udredning af hæmaturi, skal det dog være med i overvejelserne at mindre sten i urinvejene kan overses med MR-urografi.

Bemærkninger og overvejelser

MR-urografi er et godt alternativ til patienter der bekymrer sig for stråleeksponering eller er allergiske overfor CT kontraststof. Der er desuden studier der tyder på at gadoliniumholdigt MR kontraststof på patienter med svært nedsat nyrefunktion, markant øger risikoen for nefrogen scleroserende fibrose (29-31). Tåler patienten hverken CT eller MR kontraststoffer, kan MR uden kontrast anvendes selvom specificitet og sensitivitet er lavere. Ultralydsundersøgelser, evt. med kontrast, kan også anvendes som alternativ til specielt solide tumorer, hvis CT ikke er en mulighed. MR-urografi og ultralydsundersøgelser med kontrast er teknikker, som kræver ekspertise og rutine, hvorfor brugen af disse metoder skal vurderes af de enkelte afdelinger. Patienter, der ikke længere har nyrefunktion, kan CT-scannes med kontrast. Tumorer påvises her bedst i arteriefasen (32). Vedrørende anvendelse af kontraststof henvises det til retningslinjer fra ESUR.org (<http://www.esur.org/esur-guidelines/>).

Stadieinddeling og opfølgning af påvist nyrecancer

4. **CT-scanning af thorax og abdomen med arteriefase over nyrer og lever, samt venefase over thorax og abdomen bør anvendes som supplerende undersøgelse ved påvist nyrecancer (B)**
5. **Følgende forhold skal inkluderes i beskrivelsen:**
 - a) **Tumorens anatomi (side, størrelse, involvering af nyrebækken),**
 - b) **Eventuel involvering af nyrevener så som tumortrombe (rækkevidde af denne; højde til leverener og til atriet osv.) og**
 - c) **Metastaser (binyrer, modsatte nyre, lymfeknuder og fjerne metastaser) (D)**

Litteratur og evidensgennemgang

Anbefaling 4 er i overensstemmelse med EAU, hvorfor der henvises her til for grundig litteraturgennemgang (22). Anbefaling 5, vedrørende forhold der skal beskrives ud fra de udredende undersøgelser, bygger hovedsageligt på ekspertkonsensus fra danske radiologer.

I et retrospektivt studie fik 120 RCC patienter foretaget thoraxrøntgen samt CT-scanning af lunger (33)[2b]. I 105 tilfælde var der overensstemmelse mellem røntgen og CT (82 tilfælde med normale fund og 23 med unormale fund). I de sidste 15 tilfælde fandt man normale fund med røntgen hos 13 patienter og unormale fund i samme patienter med CT. Hos de resterende 2 forholdt det sig omvendt. Hos 5 af de 13 patienter fandt man derudover også spredning til andre organer. CT fandt altså signifikant flere patienter med metastaser end røntgen. Opgjorde man data fra opfølgningsperioden på 24 måneder og de samlede overlevelsesdata, havde det dog ikke signifikante konsekvenser for de 13 patienter. Studiet påpeger desuden en mindre risiko for overdiagnosticering med CT.

Sammenligning af thoraxrøntgen og lavdosis CT er undersøgt for andre cancergrupper som for eksempel lungecancer patienter, med henblik på tidlig detektion (34)[2b]. Ved undersøgelse af 1000 asymptomatiske patienter i højrisiko for at udvikle lungecancer, fandt man unormale fund hos 223 patienter med CT og 63 patienter med thoraxrøntgen. Studiet viser at CT undersøgelsen er signifikant mere sensitiv og specifik til identifikation af anormale fund i lunger. De understreger dog også en mindre risiko for overdiagnosticering ved brug af CT.

Brug af thoraxrøntgen alene til opfølgning RCC hos kirurgisk behandlede patienter med T1-3N0M0 RCC er blandt andet undersøgt i et retrospektivt studie fra 2014 (35)[2b]. Ved gennemgang af 221 patienter i en median opfølgningsperiode på 3,3 år, fik 19 patienter konstateret recidiv med lungemetastaser. Heraf blev kun 9 patienter diagnosticeret med recidiv på baggrund af thoraxrøntgen i opfølgningsperioden. De resterende 10

patienter blev diagnosticeret på baggrund af andre undersøgelser af thorax eller ved undersøgelse på grund af symptomer på lungemetastaser. På baggrund af dette konkluderede de at røntgen ikke var tilstrækkeligt for denne patientgruppe.

Ved en retrospektiv audit blev 100 RCC patienter, CT-scannet abdominalt i både arterie- og venefase, gennemgået af to radiologer (36)[2b]. Dette blev gjort med henblik på sammenligning af antal metastaser detekteret i lever, pancreas samt den modsatte nyre ved de to faser. I alt fandt man 27 patienter med levermetastaser, hvoraf metastaserne fra 9 patienter kun kunne ses i arteriefasen og 4 kun kunne ses i venefasen. Pancreasmetastaser blev detekteret i 12 patienter, hvoraf 3 kun kunne ses i arteriefasen og 3 andre kun kunne ses i venefasen. Det samme gjorde sig gældende de 23 patienter med metastaser i modsatte nyre, hvoraf 2 kun kunne ses i arteriefasen og 2 andre kun kunne ses i venefasen. Det tyder altså på at det er vigtigt at få begge faser med ved scanning af abdomen.

I et mindre studie blev 14 RCC patienter blandt andet undersøgt med CT med henblik på billeddiagnostisk at identificere pancreasmetastaser (37)[2b]. Ved brug af kontrast kunne de i arteriefasen identificere i alt 25 læsioner. I venefasen så de derimod kun 20, idet kontrastopladning blev svag af udvaskning i hypervaskulære metastaser og signalet nærmede sig det normale signal for rask væv. Det kunne altså tyde på at stadiet med CT skal inkludere en arteriel fase. Ligeledes har et mindre kohorte studie undersøgt 46 patienter med metastatisk RCC for levermetastaser ved brug af CT (38)[2b]. Patienterne blev CT scannet uden kontrast samt med kontrast i både arteriefasen og til to tidspunkter i venefasen. I alt fandt man 72 læsioner fordelt på 16 patienter. De konkluderer, at ved kun at scanne i den venøse fase, ville de overse 10% af læsionerne, hvorfor de anbefaler at inkludere både den venøse- og den arterielle fase.

Patientværdier og –præferencer

Patienter der følges i flere år og er bekymrede for den stråleeksponering CT medfører, eller af andre årsager ikke kan gennemføre CT, kan som alternativ tilbydes MR, hvis det er til rådighed på den pågældende afdeling. Det er ikke undersøgt i danske populationer hvorvidt dette er et problem og hvad patienternes præferencer er.

Rationale

Stadieinddeling af tumorerne har i flere studier vist sig at være en solid prognostisk markør for RCC patienter (39, 40). Det er altså af stor betydning for patienterne og deres videre forløb at spredning detekteres så tidligt om muligt, med henblik på korrekt stadietinddeling og prognose. Udredningen bruges til forberedelse af evt. kirurgisk indgreb ved evt. karinvolvering samt en evt. onkologisk behandlingsplan. Evidensgrundlaget for anvendelse af CT af thorax er spinkelt, men der er generelt konsensus om dette, da RCC oftest spreder sig til lungerne (41-43). Derudover har to studier vist at man ved CT af thorax derudover også vil identificere spredning til lokale lymfekirtler, knogler, pleura, hjerte og thyroidea (43, 44). På baggrund af dette samt internationale anbefalinger, og med baggrund af litteraturen, anbefales CT scanning af thorax og abdomen.

Bemærkninger og overvejelser

Alternativt kan MR anvendes afhængigt af den enkelte afdelings kapacitet og tilgængelighed, samt patienternes præferencer. Metastaser i knogler eller hjerne er oftest associeret med serologiske eller fysiske

symptomer, hvorfor det generelt kun anbefales at scanne for dette, hvis patienten har symptomer. Der ligger på nuværende tidspunkt ikke evidens for, at det er til gavn for patienten at scanne for dette rutinemæssigt.

Knogle- og hjernemetastaser

- 6. Patienter skal kun udredes for knoglemetastaser ved mistanke grundet kliniske symptomer og/eller serologiske indikationer (B)**
- 7. Patienter skal kun udredes for hjernemetastaser ved mistanke grundet kliniske symptomer (B)**
- 8. Ved mistanke om knoglemetastaser skal PET/CT anvendes som diagnostisk metode (B)**

Litteratur og evidensgennemgang

Anbefalingen 6 og 7 er i overensstemmelse med EAU og NCCN, hvorfor der henvises hertil for grundig litteraturgennemgang (21, 22). Anbefaling 8 bygger primært på et systematisk review med metaanalyse der omfatter data fra 14 udvalgte kohortestudier, der undersøger brugen af ¹⁸F-fluorodeoxyglukose (FDG) PET/CT til RCC (45).

Et retrospektivt kohortestudie har evalueret frekvensen af knoglemetastaser for højrisikopatienter og undersøgt sammenhængen mellem forandringer set ved knoglescintigrafi, serum alkalisk fosfatase og knoglesmerter (46)[2b]. I alt blev 90 patienter gennemgået hvoraf 28 (31%) havde forandringer svarende til metastaser på deres scanning. Ud af de 28 patienter med påvist knogleforandringer, var 3 patienter asymptomatiske og havde normalt serum niveau af alkalisk fosfatase. Hos én af patienterne var denne knogleforandring det eneste tegn på fjernmetastaser, mens de to andre ligeledes havde spredning til andre organer. På baggrund af dette, konkluderer de at der ikke er indikation for rutinemæssig knoglescintigrafi hos højrisikopatienter, med mindre der er klinisk indikation i form af unormale blodprøver og/eller knoglesmerter. Dog finder de ikke alkalisk fosfatase egnet som enkeltstående biokemisk markør for knogleforandringer.

Et lignende retrospektivt kohortestudie blev udført på 205 patienter, der fik foretaget en knoglescanning indenfor 2 uger efter diagnosetidspunktet, gennemgået (47)[2b]. I alt fandt man 56 patienter (27%) med anormal scanning og i alt 34 patienter (17%) fik påvist knoglemetastaser. I alt var 124 patienter i kohorten diagnosticeret med lokaliseret sygdom (T1-2N0M0), hvoraf 6 (5%) viste sig at have knoglemetastaser. For de 81 patienter diagnosticeret med lokalt avanceret sygdom, havde 28 (35%) knoglemetastaser. Heraf havde 12 (35%) symptomer i form af knoglesmerter, 19 (56%) havde symptomer fra andre metastaser, mens 3 (9%) var asymptomatiske. Samlet set fandt man asymptomatiske knoglemetastaser som eneste spredning i alt 7 patienter; 1 havde T1b, 2 havde T2, 1 havde T3a, 1 havde T3c og 1 havde T4. Baseret på dette kohortestudie konkluderer de at andelen af patienter med T1-T3N0M0 og asymptomatiske knoglemetastaser er meget lille hvorfor det ikke er nødvendigt at scanne alle patienter rutinemæssigt.

Dette understøttes blandt andet yderligere af en retrospektiv kohorteopgørelse, fra en enkelt institution, hvor 102 patienter behandlet for RCC blev gennemgået (48)[2b]. I alt havde 33 af patienterne (32,4%) metastatisk RCC hvoraf 6 patienter (5,9% af alle patienter og 18,2% af patienter med metastatisk sygdom) havde knoglemetastaser. Alle 6 patienter havde kliniske symptomer på knoglemetastaser. Af de resterende patienter fik 70 foretaget en rutinemæssig knoglescintigrafi, hvoraf ingen af dem havde tegn på knoglemetastaser.

En retrospektiv gennemgang af en patientkohorte på 106 patienter med RCC, der havde fået foretaget en rutinemæssigt CT scanning af hjernen, viste, at 14 (13,2%) af patienterne havde en cerebral metastase (49)[2b]. Blandt de patienter, der havde en påvist metastase, havde 11 (78,6%) af dem symptomer fra centralnervesystemet, hvoraf vedvarende hovedpine var det hyppigste symptom, mens 3 patienter (21,4%), var asymptomatiske. I alt havde 16 patienter neurologiske symptomer, hvoraf 11 af dem fik påvist en metastase. Ud af de resterende 90 asymptomatiske patienter, var det som beskrevet kun 3 patienter, der fik påvist en metastase, hvorfor forfatterne ikke mener det kan anbefales at scanne rutinemæssigt for hjernemetastaser, med mindre der er klinisk mistanke om dette.

Et studie fra 2015 har ligeledes gennemgået en RCC kohorte retrospektivt, hvor de identificerede 52 patienter med en radiologisk påvist metastase (50)[2b]. Heraf havde 36 (73%) af patienterne symptomer. Man fandt generelt en signifikant større metastase ved diagnostidspunktet i gruppen af patienter med symptomer, sammenlignet med asymptomatiske fund (1,7 cm versus 0,83 cm, $p = 0,003$). På baggrund af en multivariat analyse, fandt man ligeledes at patienter, der ryger, og har en eller flere lungemetastaser, har en øget sandsynlighed for også at have en asymptomatisk hjernemetastase, hvorfor de påpeger at dette bør indgå i de kliniske overvejelser for udredning af hjernemetastaser.

En veludført metaanalyse fra 2017 har analyseret data fra kohorte studier, der omhandler brug af FDG PET/CT til RCC. De har her udvalgt 14 studier med 1168 patienter i alt (45)[2a]. Her finder de blandt andet evidens for FDG PET/CT er bedre end knoglescintigrafi til detektion af knoglemetastaser hovedsageligt baseret på 2 studier (51, 52). Ved udredning af fjernmetastaser og recidiv er sensitivitet og specificitet henholdsvis 86% (CI; 88-93%) og 88% (CI; 84-91%). Derudover har FDG også vist sig god til detektion af bløddelsmetastaser samt tumortromber.

Patientværdier og – præferencer

Det er generelt vores opfattelse at patienterne er indforståede med disse anbefalinger, det er dog ikke undersøgt blandt danske patienter. Generelt skal fordele og ulemper gennemgås med den enkelte patient. Det er dog vores indtryk at størstedelen af patienterne er indforstået med undersøgelsen.

Rationale

Metastaser til knogler ses forholdsvist hyppigt hos RCC patienter (ca. 30%), men baseret på den ovenstående litteraturgennemgang, finder DaRenCa det ikke bevist, at der er en generel overlevelseshed for patienterne ved rutinemæssig scanning for knoglemetastaser. Derfor anbefaler DaRenCa kun at scanne for dette, ved mistanke om metastaser.

Metastaser til hjernen er ligeledes velkendt hos RCC patienter. Efter vores vurdering foreligger der ikke solid evidens for, at det er en fordel for patienten at scanne for asymptomatiske hjernemetastaser, hvorfor

EAU og NCCNs anbefaling om kun at scanne for hjernemetastaser bør følges, hvis der er en klinisk indikation for dette.

Baseret på metaanalysen samt gennemgang af litteraturen der ligger til grund herfor, anbefales PET/CT som diagnostisk metode ved mistanke om knoglemetastaser. Sporstoffet FDG er velbeskrevet til dette, hvorfor DaRenCa på nuværende tidspunkt anbefaler brug af dette.

Bemærkninger og overvejelser

Ved vores gennemgang har vi ikke fundet andre sporstoffer hvor sensitivitet og specificitet er velbeskrevet og valideret, hvorfor DaRenCa ikke kan anbefale alternative sporstoffer på nuværende tidspunkt. Dog har sporstoffet prostata-specifikt membran-antigen (PSMA) vist gode resultater til detektion af specielt bløddelsmetastaser hos RCC, hvilket er gennemgået i følgende review (53). Der mangler dog solid forskning på området, før PSMA baserede sporstoffer kan anvendes rutinemæssigt.

Nyrecyster

9. **Nyrecyster skal klassificeres med CT-scanning efter Bosniak klassifikation i fem kategorier I, II, IIF, III og IV (B)**
10. **Patienter i kategori I og II bør ikke tilbydes yderligere udredning (B)**
11. **Patienter i kategori IIF skal følges med CT-scanning af nyren 3-6 mdr. det første år, og derefter 1 gang om året i 5 år (B)**
12. **Patienter i kategori III skal biopteres inden eventuel behandling på grund af en høj frekvens af benigne cyster (B)**
13. **Patienter i kategori IV skal behandles kirurgisk (B)**

Litteratur og evidensgennemgang

Anbefalingen er i overensstemmelse med EAU, der dog ikke har valgt at formulere det som en decideret anbefaling. For komplet litteraturgennemgang henvises der til EAU samt to systematiske reviews med metaanalyser omhandlende brugen af Bosniak klassifikation (22, 54, 55). Studierne inkluderet i metaanalyserne udgøres af kohortestudier.

Bosniak klassifikation blev udviklet i 1986 og er en måde at inddele cyster i 5 kategorier med henblik på at vurdere risikoen for om cysten er malign, baseret på CT analyse (56). Klassifikationssystemet er senest revideret i 2005 (57) og der henvises hertil for oversigt over klassifikationen samt opfølgingsprogram forslået af Bosniak i 2005.

Klassifikationssystemet er sidenhen brugt som standard og evalueret i flere studier. To systematiske reviews og metaanalyser er udgivet i 2017 summerer data fra studier der evaluerer Bosniak klassifikation (54, 55)[2a]. Sevensco et al. Fokuserer på den diagnostiske præstation og sammenholder malignitetsraten i de forskellige

subgrupper. De har udvalgt 35 studier der i alt omfatter 2578 cyster. De vurderer at der generelt mangler rapportering om observatørens erfaring, inter-observatør variationer og tekniske data vedrørende CT scanninger. De finder at den samlede malignitetsrate i studierne er; Bosniak I (3,2%; 95%CI 0-6,8; $I^2=5\%$), II (6%; 95%CI 2,7-9,3; $I^2=32\%$), IIF (6,7%; 95%CI 5-8,4; $I^2=0\%$), III (55,1%; 95%CI 45,7-64,5; $I^2=89\%$) og IV (91%; 95%CI 87,7-94,2; $I^2=36$). De konkluderer at klassifikationssystemet er et præcist redskab, dog er specificiteten kun 74% (95%CI 64-82), og ved Bosniak IIf og III cyster kan follow-up analyser anbefales.

Schoots et al. vurderede prævalensen af komplekse cyster og inkluderede 39 studier med i alt 3036 Bosniak II, IIF, III og IV cyster. Den samlede maligne prævalens for 0,51 (0,44-0,58) for Bosniak gruppe III og 0,89(0,83-0,92) for Bosniak gruppe IV. De konkluderede at klassifikationssystemet var effektivt i Bosniak gruppe II, IIF og IV, men ikke for gruppe III, hvor 49% af cysterne, der blev vurderet til at være maligne, men viste sig at være benigne. Dette mener de fører til unødvendig overbehandling i form af kirurgisk indgreb, hvorfor bioptering kan anbefales.

Der ligger et enkelt studie der har undersøgt inter- og intra observatør forskelle blandt radiologer i Danmark (58)[2b]. To erfarne urologer udvalgte 100 klassiske cyster, der derefter blev klassificeret af 3 radiologer, uden adgang til tidligere CT svar. Den beregnede kappaværdi for inter- og intra-observationer var henholdsvis 0,85/0,99; 0,97/0,99 og 0,98/0,99. De største variationer blev observeret i Bosniak II, IIF og III. Samlet set var variationerne lave, hvorfor klassifikationssystemet vurderes at have høj reproducerbarhed.

Der foreligger 1 kohortestudier der sammenligner CT og MR til evaluering af komplekse cyster med Bosniak klassifikationssystem (59)[2b], samt et enkelt der også inkluderer ultralydsscanning med kontrast (60)[2b]. Begge studier er enige om at MR kan bruges, men anatomiske forandringer visualiseres mere præcist, hvilket kan påvirke klassifikationskriterier, da systemet er baseret på CT, hvorfor CT bør forblive standarden for komplekse cyster. I studiet fra Israel et al. Blev CT og MR scanninger af 69 cyster fra 59 patienter analyseret af to radiologer. For 13 af cysterne var der uenighed mellem CT og MR og for 8 cyster medførte MR scanning en opgradering til højere gruppe med Bosniak klassifikation. Man havde desuden patologisk materiale fra 20 maligne cyster hvoraf 2 af dem var kategori III ved CT og IV med MR. I studiet fra Grauman et al. Blev 46 komplekse cyster undersøgt med CT, 41 af dem med MR og 43 af dem med ultralyd. Alle scanninger blev evalueret af tre radiologer, med klassifikation på baggrund af CT-scanning som reference. Der var 78% enighed mellem MR og CT, mens 3 cyster blev opklassificeret og 6 blev nedklassificeret med MR i forhold til CT. Der var 79% enighed mellem CT og ultralyd, mens 5 cyster blev opklassificeret og 4 blev nedklassificeret med ultralyd i forhold til CT.

Patientværdier og – præferencer

Ikke relevant.

Rationale

Med afsæt i den litteratur der ligger på området, er Bosniak den hyppigst anvendte og, ud fra vores vurdering, den bedst egnede model til klassifikation af nyrecyster med henblik på at skelne mellem benigne og maligne cyster. Klassifikationssystemet er udarbejdet på baggrund af CT-scanninger, hvorfor det er at foretrække.

Bemærkninger og overvejelser

Der findes ikke solid videnskabelig dokumentation for et optimalt opfølgingsprogram for cyster, hvor der er tvivl om det er benigne eller maligne forandringer (20). Dette gælder både for intervaller mellem kontrollerne eller varighed af kontrolprogram, hvilket forklarer intervallet valgt i anbefaling 7.

4. Referencer

1. Dansk Urologisk Cancer Gruppe. DaRenCaData årsrapporter [Available from: <http://ducg.dk/darenca-nyrecancer/aarsrapporter/>].
2. Sundhedsdatastyrelsen. Cancerregisterets årsrapporter 2016 [Available from: <https://sundhedsdatastyrelsen.dk/da/tal-og-analyser/analyser-og-rapporter/sygdomme/cancerregisteret>].
3. Golabek T, Bukowczan J, Szopinski T, Chlosta P, Lipczynski W, Dobruch J, et al. Obesity and renal cancer incidence and mortality--a systematic review of prospective cohort studies. *Annals of agricultural and environmental medicine : AAEM*. 2016;23(1):37-43.
4. Lipworth L, Tarone RE, McLaughlin JK. The epidemiology of renal cell carcinoma. *The Journal of urology*. 2006;176(6 Pt 1):2353-8.
5. Ljungberg B, Campbell SC, Choi HY, Jacqmin D, Lee JE, Weikert S, et al. The epidemiology of renal cell carcinoma. *European urology*. 2011;60(4):615-21.
6. McLaughlin JK, Lindblad P, Mellempgaard A, McCredie M, Mandel JS, Schlehofer B, et al. International renal-cell cancer study. I. Tobacco use. *International journal of cancer*. 1995;60(2):194-8.
7. McLaughlin JK, Lipworth L, Tarone RE. Epidemiologic aspects of renal cell carcinoma. *Seminars in oncology*. 2006;33(5):527-33.
8. Navai N, Wood CG. Environmental and modifiable risk factors in renal cell carcinoma. *Urologic oncology*. 2012;30(2):220-4.
9. Scelo G, Brennan P. The epidemiology of bladder and kidney cancer. *Nature clinical practice Urology*. 2007;4(4):205-17.
10. Bergstrom A, Hsieh CC, Lindblad P, Lu CM, Cook NR, Wolk A. Obesity and renal cell cancer--a quantitative review. *British journal of cancer*. 2001;85(7):984-90.
11. Behrens G, Leitzmann MF. The association between physical activity and renal cancer: systematic review and meta-analysis. *British journal of cancer*. 2013;108(4):798-811.
12. Satoh S, Tsuchiya N, Habuchi T, Ishiyama T, Seimo K, Kato T. Renal cell and transitional cell carcinoma in a Japanese population undergoing maintenance dialysis. *The Journal of urology*. 2005;174(5):1749-53.
13. Stewart JH, Bucciante G, Agodoa L, Gellert R, McCredie MR, Lowenfels AB, et al. Cancers of the kidney and urinary tract in patients on dialysis for end-stage renal disease: analysis of data from the United States, Europe, and Australia and New Zealand. *Journal of the American Society of Nephrology : JASN*. 2003;14(1):197-207.
14. Gaur S, Turkbey B, Choyke P. Hereditary Renal Tumor Syndromes: Update on Diagnosis and Management. *Seminars in ultrasound, CT, and MR*. 2017;38(1):59-71.
15. Noordzij MA, Mickisch GH. The genetic make-up of renal cell tumors. *Urological research*. 2004;32(4):251-4.
16. Moch H, Ohashi R, Gandhi JS, Amin MB. Morphological clues to the appropriate recognition of hereditary renal neoplasms. *Seminars in diagnostic pathology*. 2018;35(3):184-92.

17. Luciani LG, Cestari R, Tallarigo C. Incidental renal cell carcinoma-age and stage characterization and clinical implications: study of 1092 patients (1982-1997). *Urology*. 2000;56(1):58-62.
18. Rabjerg M, Mikkelsen MN, Walter S, Marcussen N. Incidental renal neoplasms: is there a need for routine screening? A Danish single-center epidemiological study. *APMIS : acta pathologica, microbiologica, et immunologica Scandinavica*. 2014;122(8):708-14.
19. Bretlau T, Hansen RH, Thomsen HS. CT urography and hematuria: a retrospective analysis of 771 patients undergoing CT urography over a 1-year period. *Acta radiologica (Stockholm, Sweden : 1987)*. 2015;56(7):890-6.
20. Hartman DS, Choyke PL, Hartman MS. From the RSNA refresher courses: a practical approach to the cystic renal mass. *Radiographics : a review publication of the Radiological Society of North America, Inc*. 2004;24 Suppl 1:S101-15.
21. National Comprehensive Cancer Network. Clinical Practice Guidelines in Oncology - Kidney Cancer version 4.2019. 2019 04.05.2019.
22. European Association of Urology. Renal Cell Carcinoma Guidelines [Available from: <http://uroweb.org/guideline/renal-cell-carcinoma/>].
23. Van Der Molen AJ, Cowan NC, Mueller-Lisse UG, Nolte-Ernsting CC, Takahashi S, Cohan RH. CT urography: definition, indications and techniques. A guideline for clinical practice. *European radiology*. 2008;18(1):4-17.
24. Sutton JM. Evaluation of hematuria in adults. *Jama*. 1990;263(18):2475-80.
25. Mullen KM, Sahni VA, Sadow CA, Silverman SG. Yield of urinary tract cancer diagnosis with repeat CT urography in patients with hematuria. *AJR American journal of roentgenology*. 2015;204(2):318-23.
26. Sudah M, Masarwah A, Kainulainen S, Pitkanen M, Matikka H, Dabravolskaite V, et al. Comprehensive MR Urography Protocol: Equally Good Diagnostic Performance and Enhanced Visibility of the Upper Urinary Tract Compared to Triple-Phase CT Urography. *PloS one*. 2016;11(7):e0158673.
27. Wu GY, Lu Q, Wu LM, Zhang J, Chen XX, Xu JR. Comparison of computed tomographic urography, magnetic resonance urography and the combination of diffusion weighted imaging in diagnosis of upper urinary tract cancer. *European journal of radiology*. 2014;83(6):893-9.
28. Bafaraj SM. Value of Magnetic Resonance Urography Versus Computerized Tomography Urography (CTU) in Evaluation of Obstructive Uropathy: An Observational Study. *Current medical imaging reviews*. 2018;14(1):129-34.
29. Ascenti G, Gaeta M, Magno C, Mazziotti S, Blandino A, Melloni D, et al. Contrast-enhanced second-harmonic sonography in the detection of pseudocapsule in renal cell carcinoma. *AJR American journal of roentgenology*. 2004;182(6):1525-30.
30. Fan L, Lianfang D, Jinfang X, Yijin S, Ying W. Diagnostic efficacy of contrast-enhanced ultrasonography in solid renal parenchymal lesions with maximum diameters of 5 cm. *Journal of ultrasound in medicine : official journal of the American Institute of Ultrasound in Medicine*. 2008;27(6):875-85.
31. Quaia E, Bertolotto M, Cioffi V, Rossi A, Baratella E, Pizzolato R, et al. Comparison of contrast-enhanced sonography with unenhanced sonography and contrast-enhanced CT in the

- diagnosis of malignancy in complex cystic renal masses. *AJR American journal of roentgenology*. 2008;191(4):1239-49.
32. Takebayashi S, Hidai H, Chiba T, Takagi H, Koike S, Matsubara S. Using helical CT to evaluate renal cell carcinoma in patients undergoing hemodialysis: value of early enhanced images. *AJR American journal of roentgenology*. 1999;172(2):429-33.
 33. Lim DJ, Carter MF. Computerized tomography in the preoperative staging for pulmonary metastases in patients with renal cell carcinoma. *The Journal of urology*. 1993;150(4):1112-4.
 34. Henschke CI, McCauley DI, Yankelevitz DF, Naidich DP, McGuinness G, Miettinen OS, et al. Early Lung Cancer Action Project: overall design and findings from baseline screening. *Lancet (London, England)*. 1999;354(9173):99-105.
 35. Doornweerd BH, de Jong IJ, Bergman LM, Ananias HJ. Chest X-ray in the follow-up of renal cell carcinoma. *World journal of urology*. 2014;32(4):1015-9.
 36. Jain Y, Liew S, Taylor MB, Bonington SC. Is dual-phase abdominal CT necessary for the optimal detection of metastases from renal cell carcinoma? *Clinical radiology*. 2011;66(11):1055-9.
 37. Vincenzi M, Pasquotti G, Polverosi R, Pasquali C, Pomerri F. Imaging of pancreatic metastases from renal cell carcinoma. *Cancer imaging : the official publication of the International Cancer Imaging Society*. 2014;14:5.
 38. Raptopoulos VD, Blake SP, Weisinger K, Atkins MB, Keogan MT, Kruskal JB. Multiphase contrast-enhanced helical CT of liver metastases from renal cell carcinoma. *European radiology*. 2001;11(12):2504-9.
 39. Kim SP, Alt AL, Weight CJ, Costello BA, Chevillie JC, Lohse C, et al. Independent validation of the 2010 American Joint Committee on Cancer TNM classification for renal cell carcinoma: results from a large, single institution cohort. *The Journal of urology*. 2011;185(6):2035-9.
 40. Novara G, Ficarra V, Antonelli A, Artibani W, Bertini R, Carini M, et al. Validation of the 2009 TNM version in a large multi-institutional cohort of patients treated for renal cell carcinoma: are further improvements needed? *European urology*. 2010;58(4):588-95.
 41. Bianchi M, Sun M, Jeldres C, Shariat SF, Trinh QD, Briganti A, et al. Distribution of metastatic sites in renal cell carcinoma: a population-based analysis. *Annals of oncology : official journal of the European Society for Medical Oncology*. 2012;23(4):973-80.
 42. Motzer RJ, Bander NH, Nanus DM. Renal-cell carcinoma. *The New England journal of medicine*. 1996;335(12):865-75.
 43. Weiss L, Harlos JP, Torhorst J, Gunthard B, Hartveit F, Svendsen E, et al. Metastatic patterns of renal carcinoma: an analysis of 687 necropsies. *Journal of cancer research and clinical oncology*. 1988;114(6):605-12.
 44. Saitoh H. Distant metastasis of renal adenocarcinoma. *Cancer*. 1981;48(6):1487-91.
 45. Ma H, Shen G, Liu B, Yang Y, Ren P, Kuang A. Diagnostic performance of 18F-FDG PET or PET/CT in restaging renal cell carcinoma: a systematic review and meta-analysis. *Nuclear medicine communications*. 2017;38(2):156-63.
 46. Seaman E, Goluboff ET, Ross S, Sawczuk IS. Association of radionuclide bone scan and serum alkaline phosphatase in patients with metastatic renal cell carcinoma. *Urology*. 1996;48(5):692-5.

47. Koga S, Tsuda S, Nishikido M, Ogawa Y, Hayashi K, Hayashi T, et al. The diagnostic value of bone scan in patients with renal cell carcinoma. *The Journal of urology*. 2001;166(6):2126-8.
48. Henriksson C, Haraldsson G, Aldenborg F, Lindberg S, Pettersson S. Skeletal metastases in 102 patients evaluated before surgery for renal cell carcinoma. *Scandinavian journal of urology and nephrology*. 1992;26(4):363-6.
49. Marshall ME, Pearson T, Simpson W, Butler K, McRoberts W. Low incidence of asymptomatic brain metastases in patients with renal cell carcinoma. *Urology*. 1990;36(4):300-2.
50. Hanzly M, Abbotoy D, Creighton T, Diorio G, Mehedint D, Murekeyisoni C, et al. Early identification of asymptomatic brain metastases from renal cell carcinoma. *Clinical & experimental metastasis*. 2015;32(8):783-8.
51. Park JW, Jo MK, Lee HM. Significance of 18F-fluorodeoxyglucose positron-emission tomography/computed tomography for the postoperative surveillance of advanced renal cell carcinoma. *BJU international*. 2009;103(5):615-9.
52. Wu HC, Yen RF, Shen YY, Kao CH, Lin CC, Lee CC. Comparing whole body 18F-2-deoxyglucose positron emission tomography and technetium-99m methylene diphosphate bone scan to detect bone metastases in patients with renal cell carcinomas - a preliminary report. *Journal of cancer research and clinical oncology*. 2002;128(9):503-6.
53. Ahn T, Roberts MJ, Abduljabar A, Joshi A, Perera M, Rhee H, et al. A Review of Prostate-Specific Membrane Antigen (PSMA) Positron Emission Tomography (PET) in Renal Cell Carcinoma (RCC). *Molecular imaging and biology : MIB : the official publication of the Academy of Molecular Imaging*. 2019;21(5):799-807.
54. Schoots IG, Zaccai K, Hunink MG, Verhagen P. Bosniak Classification for Complex Renal Cysts Reevaluated: A Systematic Review. *The Journal of urology*. 2017;198(1):12-21.
55. Sevcenco S, Spick C, Helbich TH, Heinz G, Shariat SF, Klingler HC, et al. Malignancy rates and diagnostic performance of the Bosniak classification for the diagnosis of cystic renal lesions in computed tomography - a systematic review and meta-analysis. *European radiology*. 2017;27(6):2239-47.
56. Bosniak MA. The current radiological approach to renal cysts. *Radiology*. 1986;158(1):1-10.
57. Israel GM, Bosniak MA. An update of the Bosniak renal cyst classification system. *Urology*. 2005;66(3):484-8.
58. Graumann O, Osther SS, Karstoft J, Horlyck A, Osther PJ. Bosniak classification system: inter-observer and intra-observer agreement among experienced urologists. *Acta radiologica (Stockholm, Sweden : 1987)*. 2015;56(3):374-83.
59. Israel GM, Hindman N, Bosniak MA. Evaluation of cystic renal masses: comparison of CT and MR imaging by using the Bosniak classification system. *Radiology*. 2004;231(2):365-71.
60. Graumann O, Osther SS, Karstoft J, Horlyck A, Osther PJ. Bosniak classification system: a prospective comparison of CT, contrast-enhanced US, and MR for categorizing complex renal cystic masses. *Acta radiologica (Stockholm, Sweden : 1987)*. 2016;57(11):1409-17.

5. Metode

Anbefalingerne i denne retningslinje er udarbejdet af DaRenCas radiolog og nuklearmedicinere, hvorefter tilpasning til denne skabelon, samt litteratursøgninger, er udarbejdet af retningslinjekoordinatoren.

Litteratursøgning

Anbefalingerne tager udgangspunkt i de eksisterende internationale retningslinjer udarbejdet af ESUR, EAU og NCCN, hvorfor der henvises hertil for en grundigere litteraturgennemgang. Derudover baseres de på de eksisterende danske bestemmelser samt danske radiologer og nuklearmedicinernes egne kliniske erfaringer. Den supplerende litteratursøgning er derefter udført i PubMed, Embase og Cochrane afgrænset til engelsksproget litteratur. Der er derudover ikke anvendt specifikke in- og eksklusionskriterier.

Litteraturgennemgang

Litteraturen er grovsorteret og gennemgået af retningslinjekoordinator samt af DaRenCas radiolog og nuklearmedicinere. Der er lagt vægt på gennemarbejdede systematiske reviews samt større veludførte kohortestudier. Evidensen er hovedsageligt blevet vurderet af retningslinjekoordinatoren.

Formulering af anbefalinger

Anbefalingerne er formuleret af DaRenCas radiolog og nuklearmedicinere og bygger hovedsageligt på ESUR, EAU og NCCNs retningslinjer samt ekspertkonsensus i arbejdsgruppen. Litteraturen på de relevante områder er derefter gennemgået for at sikre høj kvalitet af retningslinjen.

Interessentinvolvering

Denne retningslinje er udarbejdet uden patientinvolvering og uden direkte involvering fra andre radiologer og nuklearmedicinere end DaRenCas egne. Dog er anbefalingerne bygget på konsensusanbefalinger fra anerkendte sammenslutninger.

Høring og godkendelse

Retningslinjen er kommenteret og godkendt af alle medlemmer af DaRenCa. Input og kommentarer er gennemgået af arbejdsgruppen samt koordinatoren for DaRenCas retningslinjer og er herefter indarbejdet i teksten, hvor det blev vurderet relevant. Retningslinjen vil blive sendt til høring i den danske nyrecancer patientforening DaNyCa i løbet af 2019, men henblik på godkendelse og input til forbedringer.

Anbefalinger, der udløser betydelig merudgift

DaRenCa vurderer ikke at de nævnte anbefalinger udløser en betydelig merudgift.

Behov for yderligere forskning

Vedrørende nyrecyster er der behov for yderligere forskning. DaRenCa har et tæt samarbejde med den nordiske nyrecancergruppe (NoRenCa) og der vil i løbet af 2019 blive iværksat 1 eller 2 studier omhandlende

bosniak type IIF og bosniak type III cyster, med henblik på at optimere skelnen mellem benigne og maligne tilstande.

Forfattere

- Claus V. Jensen, overlæge, Radiologisk Klinik, Rigshospitalet
- Charlotte Aa. Poulsen, koordinator, ph.d., Urinvejskirurgisk Afdeling L, Odense Universitetshospital
- Helle W. Hendel, overlæge, ph.d., Nuklearmedicinsk Afdeling, Herlev og Gentofte Hospital
- Anette P. Pilt, overlæge, Patologiafdelingen, Sjællands Universitetshospital, Roskilde
- Anne Kirstine H. Møller, overlæge, ph.d., Onkologisk Afdeling, Herlev og Gentofte Hospital
- Astrid Petersen, overlæge, Patologiafdelingen, Aalborg Universitetshospital
- Frede Donskov, professor, overlæge, dr.med, Kræftafdelingen, Aarhus Universitetshospital
- Lars Lund, professor, overlæge, dr.med., Urinvejskirurgisk Afdeling L, Odense Universitetshospital
- Mette L. Holm, overlæge, Urologisk Klinik, Rigshospitalet
- Mette Nørgaard, professor, overlæge, ph.d., Klinisk Epidemiologisk Afdeling, Aarhus Universitetshospital
- Morten Jønler, overlæge, ph.d., Urologisk Afdeling, Aalborg Universitetshospital
- Nessn Azawi, overlæge, ph.d., Urologisk Afdeling, Sjællands Universitetshospital, Roskilde
- Niels Viggo Jensen, overlæge, Onkologisk Afdeling, Odense Universitetshospital
- Ulla Møldrup, overlæge, Urinvejskirurgisk Afdeling K, Aarhus Universitetshospital

6. Monitoreringsplan

Standarder og indikatorer

Der er på nuværende tidspunkt ingen standard eller indikator, men udvalgte data vil indgå i deskriptive tabeller i DaRenCaData.

Plan for audit og feedback

DaRenCaDatas årsrapport gennemgås, ved nationalt audit, af DaRenCaData styregruppen, og regionalt afholdes ligeledes audit af de respektive regioners resultater. Her er der ligeledes fokus på at udarbejder indikatorer på området. DaRenCa vil hvert år gennemgå retningslinjen og justere efter behov baseret på en ny evidensgennemgang samt internationale rekommandationer.

7. Bilag

Bilag 1 – Søgestrategi

Anbefalingerne tager udgangspunkt i eksisterende internationale retningslinjer udarbejdet af ESUR, EAU og NCCN. Der tages derfor udgangspunkt i studier fra deres grundige litteratursøgninger, hvorfor der henvises hertil for en grundigere litteratursøgnings strategier. Herudover er der lavet ad hoc søgninger og anvendt kendt litteratur.

Ad hoc søgninger er lavet som 2 eller 3 bloksøgninger (både MESH og fritekst) alt efter formålet.

Blok 1	Blok 2	Blok3
<i>Renal cell carcinoma</i>	<i>Imaging</i>	<i>Survival</i>
<i>Renal cell cancer</i>	<i>Tumor staging</i>	<i>Overall survival</i>
<i>Renal cell neoplasm</i>	<i>Staging</i>	<i>Median survival</i>
<i>Renal cell adenocarcinoma</i>	<i>Diagnostics</i>	<i>Progression free survival</i>
<i>Renal cell tumor</i>	<i>Medical examinations</i>	<i>Disease-free survival</i>
<i>Renal cell tumour</i>	<i>Magnetic resonance imaging/MRI</i>	<i>Survival analysis</i>
<i>Renal cancer</i>	<i>Computed tomography/CT</i>	<i>Survival rate</i>
<i>Renal neoplasm</i>	<i>Computed tomography urography/CTU</i>	<i>Mortality</i>
<i>Renal tumor</i>	<i>Positron emission tomography/PET</i>	<i>Outcomes</i>
<i>Renal tumour</i>	<i>Urography</i>	
<i>Kidney carcinoma</i>	<i>Ultrasound</i>	
<i>Kidney adenocarcinoma</i>	<i>Indications for</i>	
<i>Kidney cancer</i>	<i>imaging/ultrasound/urography/MRI/CT/PET-</i>	
<i>Kidney neoplasm</i>	<i>CT</i>	
<i>Kidney tumor</i>	<i>Indication for urography</i>	
<i>Kidney tumour</i>	<i>Micro/macro hematuria</i>	
<i>Nephrotic carcinoma</i>	<i>FDG PET</i>	
<i>Clear cell renal carcinoma</i>	<i>PSMA PET</i>	
<i>Papillary renal carcinoma</i>	<i>PET tracers</i>	
<i>Chromophobe renal</i>	<i>Metastatic staging</i>	
<i>carcinoma</i>	<i>Imaging of lung metastases</i>	
<i>Collecting duct carcinoma</i>	<i>Imaging of abdominal metastases</i>	

	<i>Imaging and classification of lymph node metastases</i> <i>Imaging of brain metastases</i> <i>Imaging of bone metastases</i> <i>Imaging of metastatic disease</i> <i>Renal cysts imaging</i> <i>Renal cysts classification</i> <i>Renal cysts staging</i> <i>Bosniak classification</i>	
--	---	--