

Lymfeknudehåndtering ved nefrektomi

Astrid Petersen
Overlæge, Patologisk Institut, Aalborg Universitetshospital

DUCGs styregruppe

DaRenCa

DaRenCas databaseudvalg (formand)


DPAS's Informatikudvalg (formand)

AALBORG UNIVERSITETSHOSPITAL



Lymfeknudehåndtering ved nefrektomi

- ? Hvor ofte fjernes lymfeknuder
- ? Hvordan finder vi højriskopatienterne
- ? Hvordan sikrer vi sufficente data til datatræk



Lymfeknudehåndtering ved nefrektomi

2012-13 DaRenCadata

531 kirurgiske procedurer (radikal nefrektomi, partiel nefrektomi, ablation)


Lymfeknudefjernelse ved 54 af 531 \approx 10 % (0-21)

Fundet ved procedurekode i LPR og/eller koder i LRP (Patobank)

Procedurekode i LPR ved kun 8 af 54

Ingen fundet kun ved procedurekode i LPR

Σ ingen konsekvent kodning og registrering



Lymfeknudehåndtering ved nefrektomi

2010 European Network of Urological Pathologists (ENUP)

ENUP Survey on Handling and Reporting of RCC

163 uropatologer svarede

How often do you receive a separate lymphadenectomy specimen together with the nephrectomy specimen?


82% svarede

<10%

12,4% svarede

10-25%

Σ vi ligner resten af Europa



Lymfeknudehåndtering ved nefrektomi

2010 European Network of Urological Pathologists (ENUP)

ENUP Survey on Handling and Reporting of RCC

163 uropatologer svarede

How often do you find lymph nodes in the nephrectomy specimen itself?

3,7% svarede

Never


77,8% svarede

Very rarely (<5%)

12,3% svarede

5-10%

Σ vi ligner resten af Europa



Lymfeknudehåndtering ved nefrektomi

Tumor > 10 cm

≥ pT3a (≥ T3a)

≥ grad 3


Nekrose

Sarkomatoid vækst

Klinisk lymfadenopati

Systemiske symptomer

Makroskopisk hæmaturi



Frysesnit til peroperativ vurdering af højrisikopatienter???


Præoperativ vurdering på basis af billeddiagnostik, klinik og **biopsi?**

Lymfeknudehåndtering ved nefrektomi

Hvad er en lymfeknude?

DaRenCa og DCCG har definition på det

DPAS	34%	et nodulært lymfocytinfiltrat med kapsel OG sinus
	21%	et nodulært lymfocytinfiltrat med kapsel ELLER sinus
	28%	et nodulært lymfocytinfiltrat med kapsel
	15%	et nodulært lymfocytinfiltrat med sinus
	3%	anden definition




Σ mulighed for sammenligneligt datatræk

Lymfeknudehåndtering ved nefrektomi

Hvad er en lymfeknudemetastase?

En lymfeknude med metastase

TNM 2009 et nodulært tumorinfiltrat med form som en lymfeknude




Σ mulighed for sammenligneligt datatræk

Lymfeknudehåndtering ved nefrektomi

Urologen

Kodning af den kirurgiske procedure til LPR
Tydelig markering af lokalisation

Σ mulighed for datatræk



Lymfeknudehåndtering ved nefrektomi

Patologen

SNOMED-kodning til LRP (Patobank)

T Lymfeknude i retroperitoneum, station 1, 2, 3, 4, 5, 6, 11, 12


Æ lymfeknuder, x stk

M metastase, subtype RCC

Æ lymfeknudemetastaser, y stk

ÆF udgangspunkt i nyre

Σ mulighed for datatræk



Lymfeknudehåndtering ved nefrektomi

Patologen


SNOMED-kodning til LRP (Patobank)

pN0 hvis ingen regionale lymfeknudemetastaser

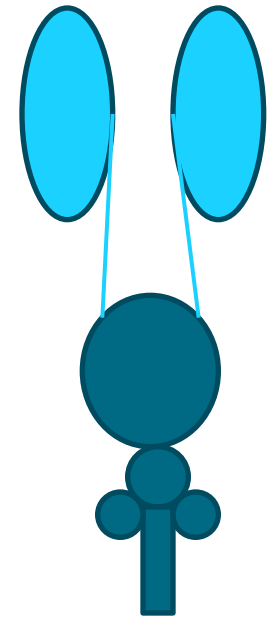
pN1 hvis regionale lymfeknudemetastaser

pNx hvis ingen regionale lymfeknudemetastaser fjernet/identificeret

Σ mulighed for datatræk



Lymfeknudehåndtering ved nefrektomi



Σ ???